

数字化图像左右号码标记位置与肢体的关系以及图像排版打印原则

河北医科大学第三医院放射科

郭哲



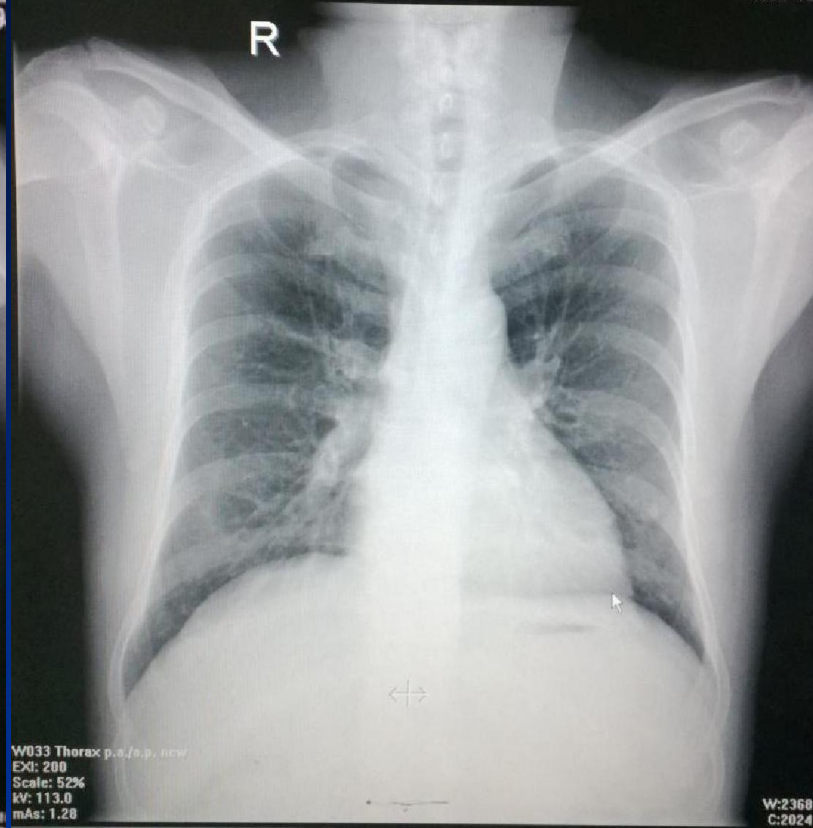
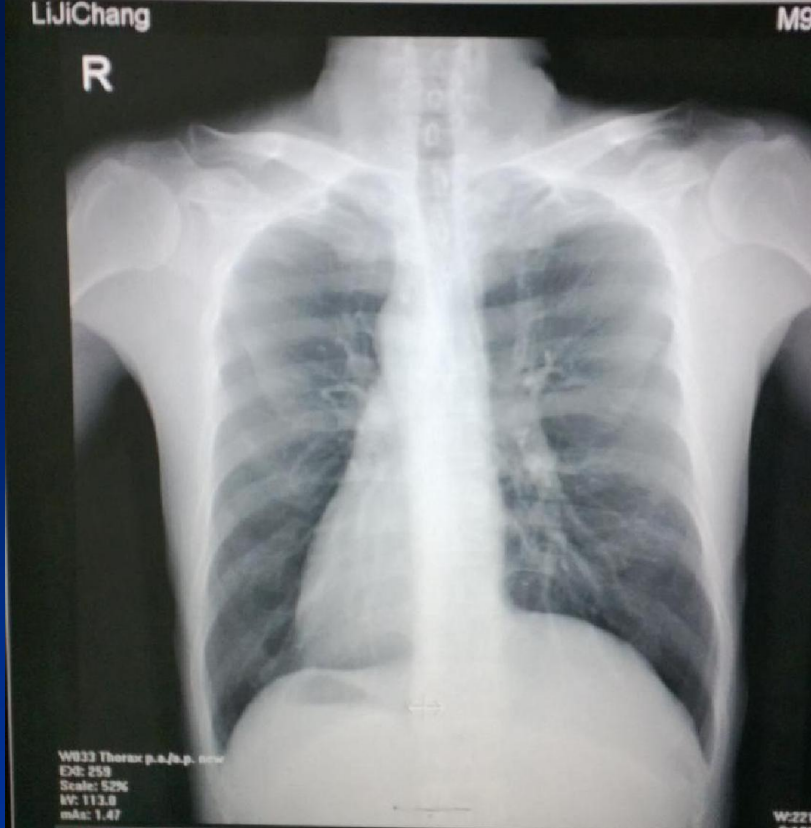
一、如何避免左右号码标记错误

- 1.仔细阅读申请单，核对患者的基本信息，如患者的姓名、性别、年龄、病史、检查部位（左侧或右侧）等，以确保患者信息正确无误。
- 2.根据X线申请单的要求给患者摆放体位时，再次询问患者所检查的部位是左侧肢体还是右侧肢体。

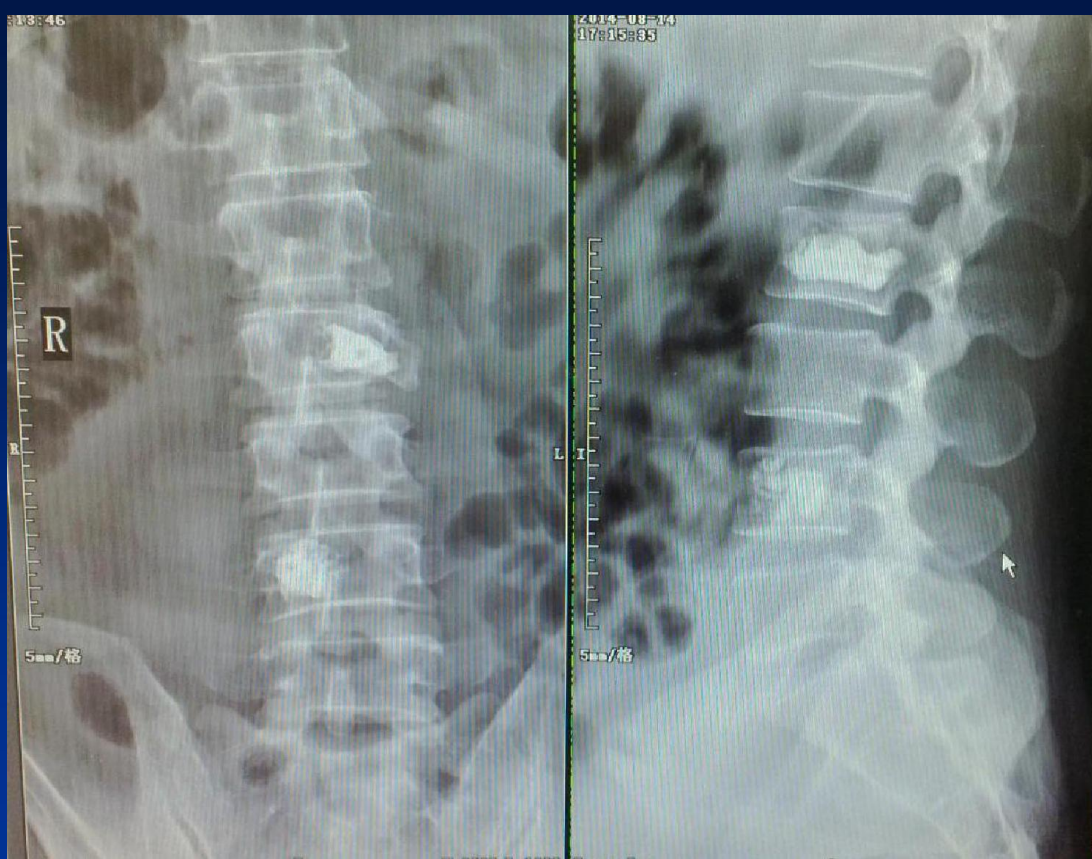


- 3.如果申请单的检查部位和病人患侧的肢体不一致时，需要和临床医生沟通，确认后再进行摄影。





- 4.对患者进行摄影时，应选择正确的器官程序。（1）选择胸部后前正位程序，患者投照时为前后位（如婴幼儿、被动体位者），右号标记错误。（如上图）（2）选择骨盆后前位正位程序，投照时患者为仰卧位（自动标记R），这时左右号码标记是错误的。



- 5.如果患者不配合或被动体位摄影时（非常规体位摄影）一定要在申请单上注明（AP、PA），以准确标记左右号码。如（1）手正斜位，常规为后前正位，由于患者或投照原因，有时投照手前后正位。（2）腰椎正侧位，由于患者为被动体位（腰椎后前正位投照），打印时按常规投照标记左右号码，这时标记的号码是错误的。（如上图）

- 6.投照双侧肢体时，应先投照左侧肢体，再投照右侧肢体，要统一、规范化。
- 7.进行图像后处理及排版打印时，禁止对采集的被照体原始图像左右翻转，否则根据图像就不能正确辨认是左侧还是右侧。
- 8.根据左右号码标记位置与肢体的关系以及图像排版打印的原则放置左右号码以及图像合理排版打印。



二、左右号码标记与肢体的关系

- 原则上左右号码标记应放在图像的边角处，不与组织重叠，并且左右号码标记的位置和图像协调美观，易于观察，不影响诊断。图像放大比例和胶片尺寸大小相协调，避免图像过度放大或过度缩小。

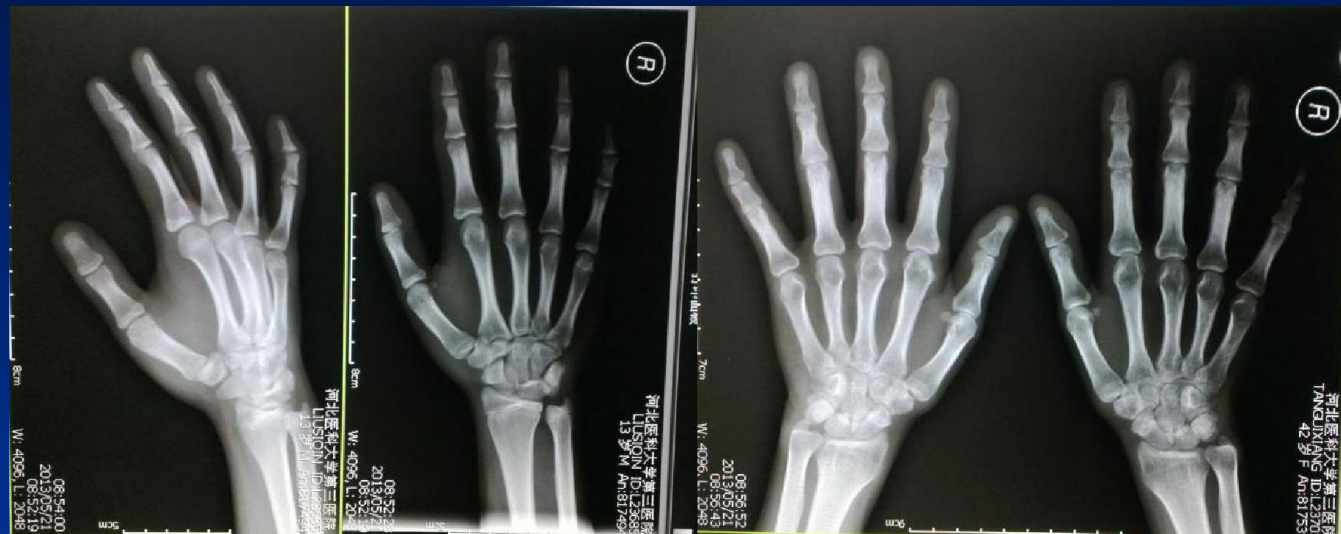

四、各部位具体的标记位置

- 1、四肢关节的号码标记位置 正位放肢体远端外侧，侧位放肢体远端后侧，正侧位在同一张胶片上时，则只放在正位肢体远端外侧。双侧肢体正位在同一张胶片上时，标记右号，放在肢体远端外侧的位置。
- 2、胸部正位标记右号，放在右锁骨外三分之一处软组织的上方。胸部侧位（左侧位）标记左号放在胸前上方。
- 3、腹部正位标记右号，放在腹部右外侧中间的位置。

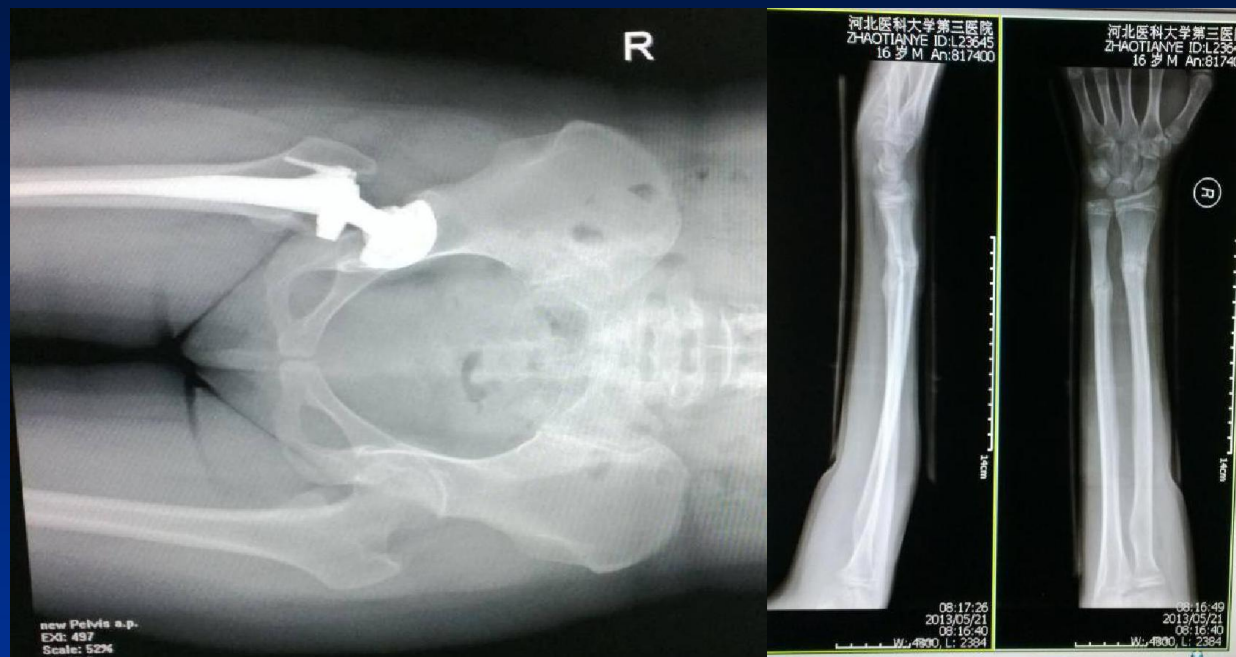
- 4、颈椎、胸椎、胸腰段、腰椎、骶尾椎正位标记左或右号，放在正位图像左外侧中间的位置，颈、胸、腰椎侧位为左侧位或右侧位（一般情况下侧位不标记号码），所以正位图像上标记的左或右号，也说明了脊柱侧位是左或右侧位。
- 5、颈椎、胸椎、胸腰段、腰椎、骶尾椎正位图像（单幅）标记右号，放在正位图像左外侧中间的位置。
- 6、骨盆正位标记右号，放在右侧髂棘外上侧。





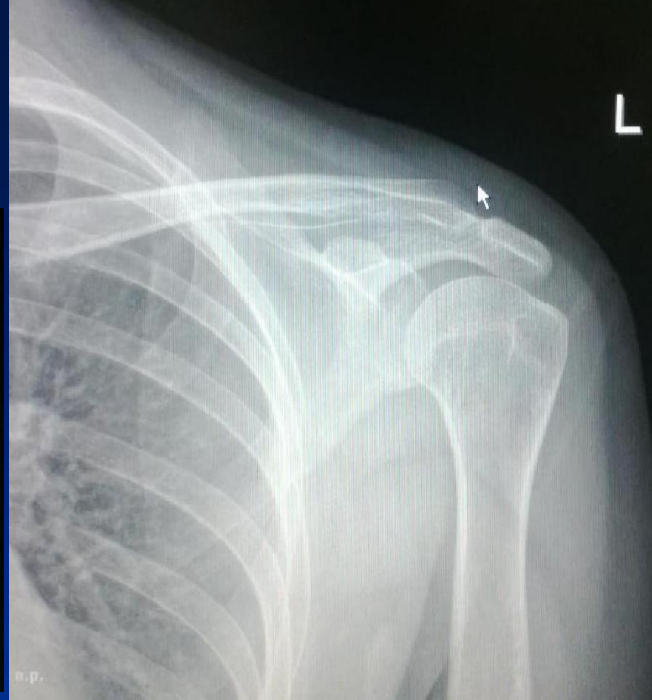
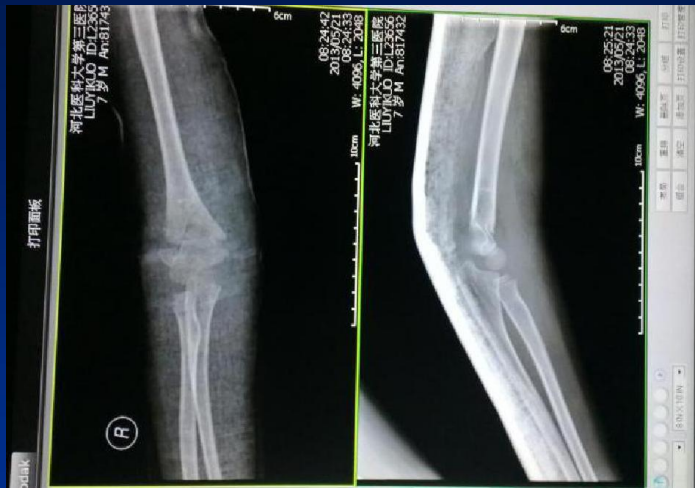
左图为（右手正斜位）右号标记在右手正位小指外上侧。图像排版：横向排版，胶片尺寸为8*10，右手正位放在胶片的右侧，斜位放在胶片的左侧。

右图为（双手正位）标记右号，放在右手小指外上侧。图像排版：横向排版，胶片尺寸为8*10。

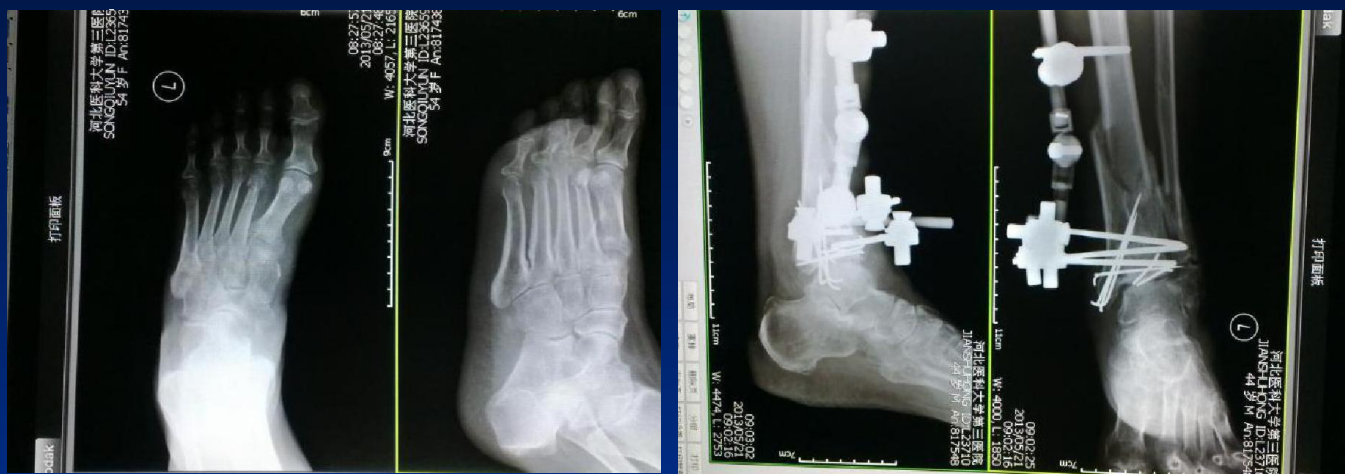

左图为（右腕关节正侧位PA）右号标记在腕关节正位图像腕关节间隙外上侧。图像排版：横向排版，胶片尺寸选择8*10，右腕关节正位图像放在胶片的右侧，侧位放在胶片的左侧。

右图为（右前臂正侧位AP）右号标记在右前臂正位图像，腕关节间隙外上侧。图像排版：竖向排版，胶片尺寸选择8*10，右前臂正位图像放在胶片的右侧，侧位放在胶片的左侧。

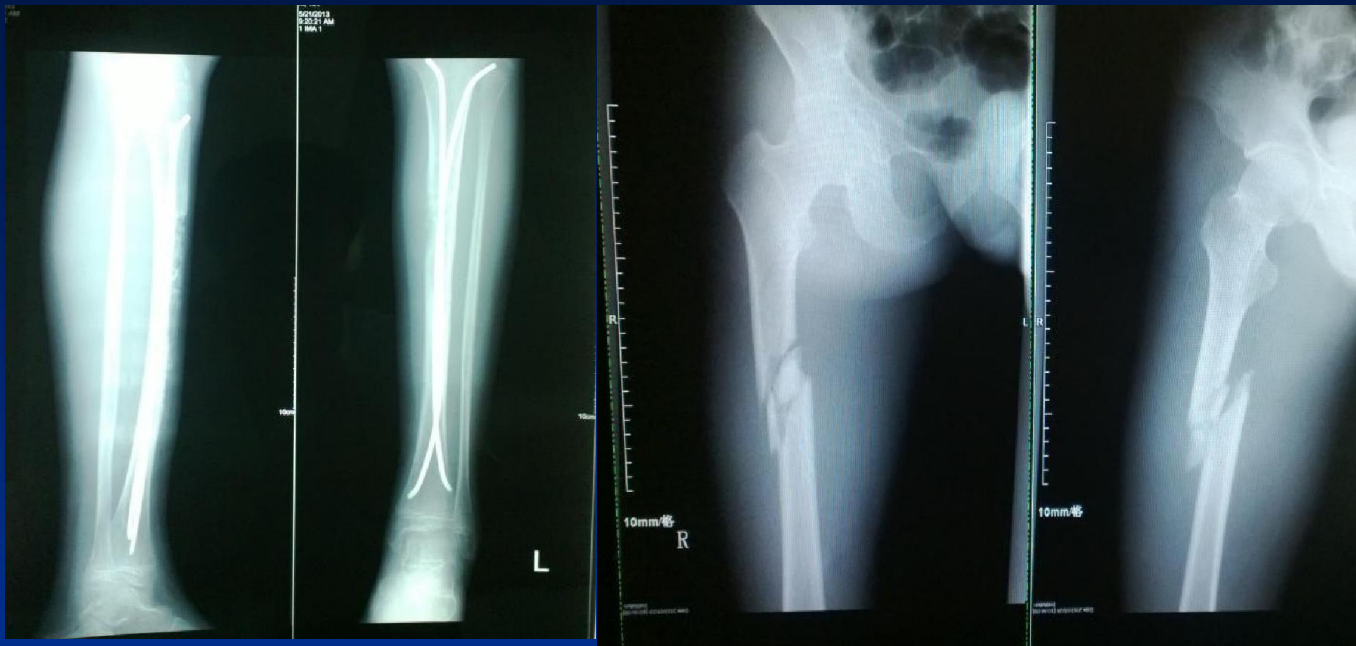


左图为（右肘关节正侧位）右号标记在右肘关节正位图像肘部远端的外侧。图像排版：横向排版，胶片尺寸选择8*10，右肘关节正位图像放在胶片的右侧，侧位放在胶片的左侧。右图为（左肩关节正位）左号标记在左肩关节外上方，图像排版：竖向排版，胶片尺寸选择8*10。



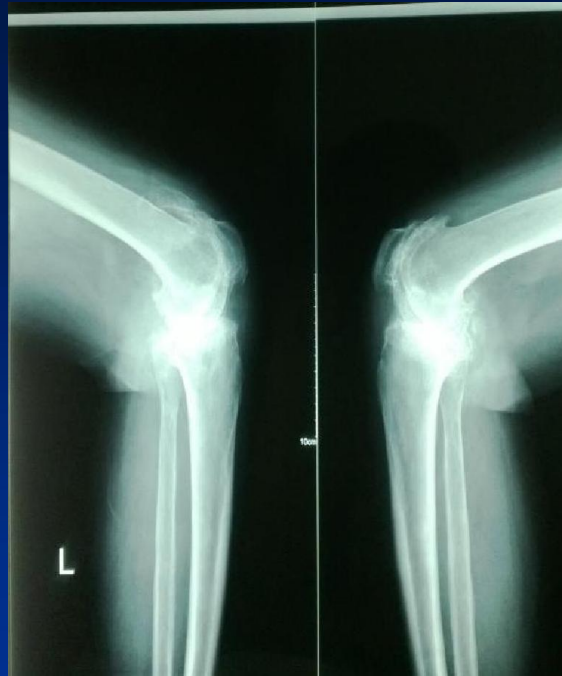
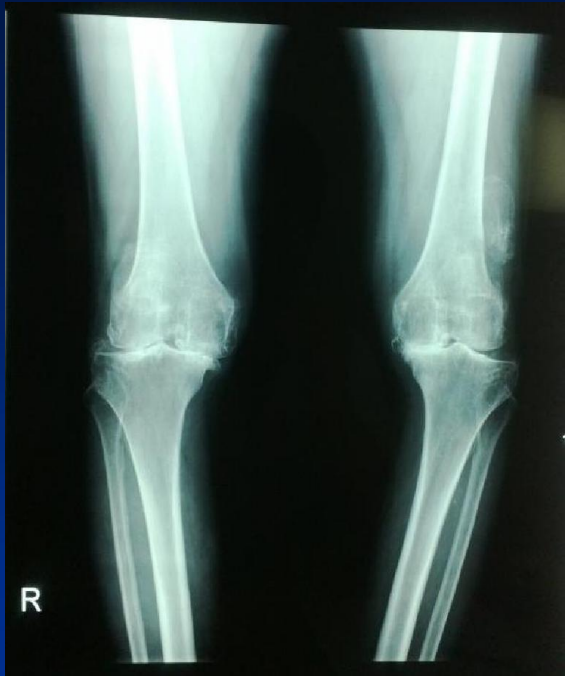左图为（左足正斜位）左号标记在左足正位图像的外上侧。
图像排版：横向排版，胶片尺寸选择8*10，正位图像放在胶片的左侧，斜位放在胶片的右侧。

右图为（左踝关节正侧位）左号标记在左踝关节正位图像的外下侧。图像排版：横向排版，胶片尺寸选择8*10，正位图像放在胶片的左侧，侧位放在胶片的右侧。



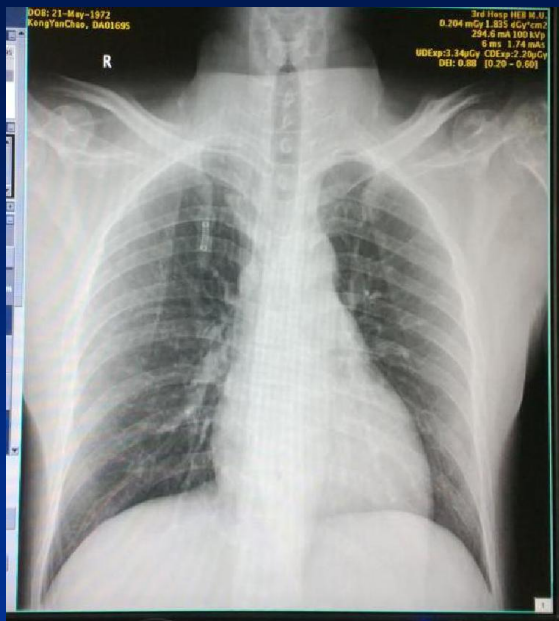
左图为（左胫腓骨正侧位）左号码标记在左胫腓骨正位图像的外下侧。图像排版：竖向排版，胶片尺寸选择14*17，左胫腓骨正位图像放在胶片的左侧，侧位放在胶片的右侧。

右图为（右股骨正侧位）右号码标记在右股骨正位图像的外下侧。图像排版：竖向排版，胶片尺寸选择14*17，右股骨正位图像放在胶片的右侧，侧位放在胶片的左侧。

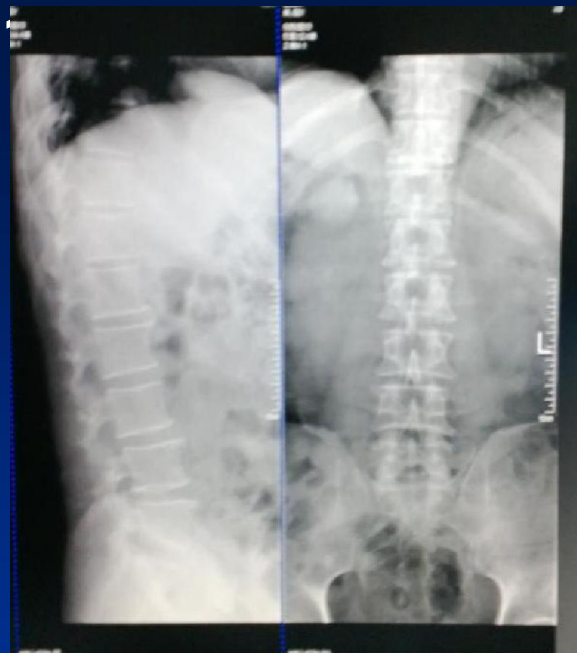

左图为（双膝关节正位）标记右号放在右膝关节的外下方。
图像排版：竖向排版，胶片尺寸选择14*17。

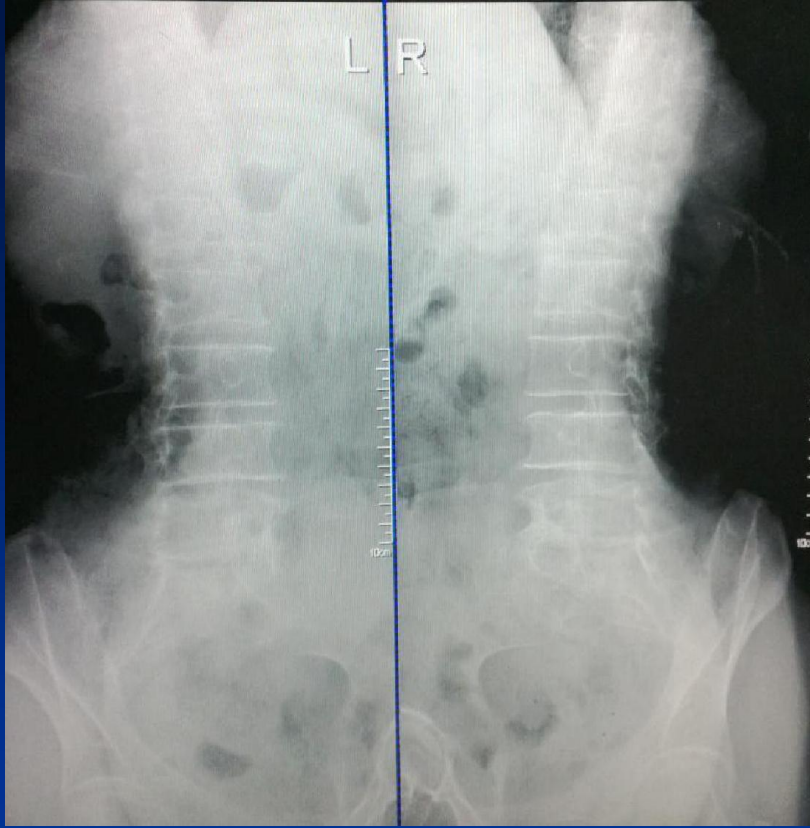右图为（双膝关节侧位）左、右号码标记在胫腓骨后、远端。
图像排版：竖向排版，胶片尺寸选择14*17，左侧位放在胶片的右侧，右侧位放在胶片的左侧。



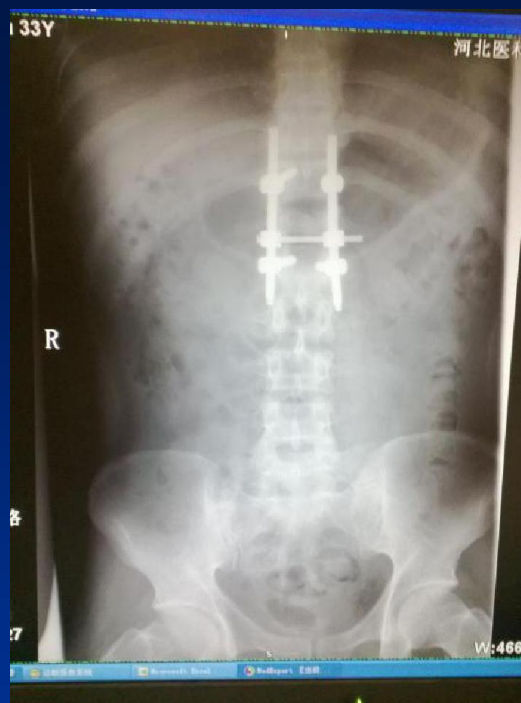左图为（胸部后前位）标记右号，放在右锁骨外上三分之一处。图像排版：竖向排版，胶片尺寸选择14*17。
右图为（骨盆正位）标记右号，放在右髂嵴外上方。图像排版：横向排版，胶片尺寸选择14*17。



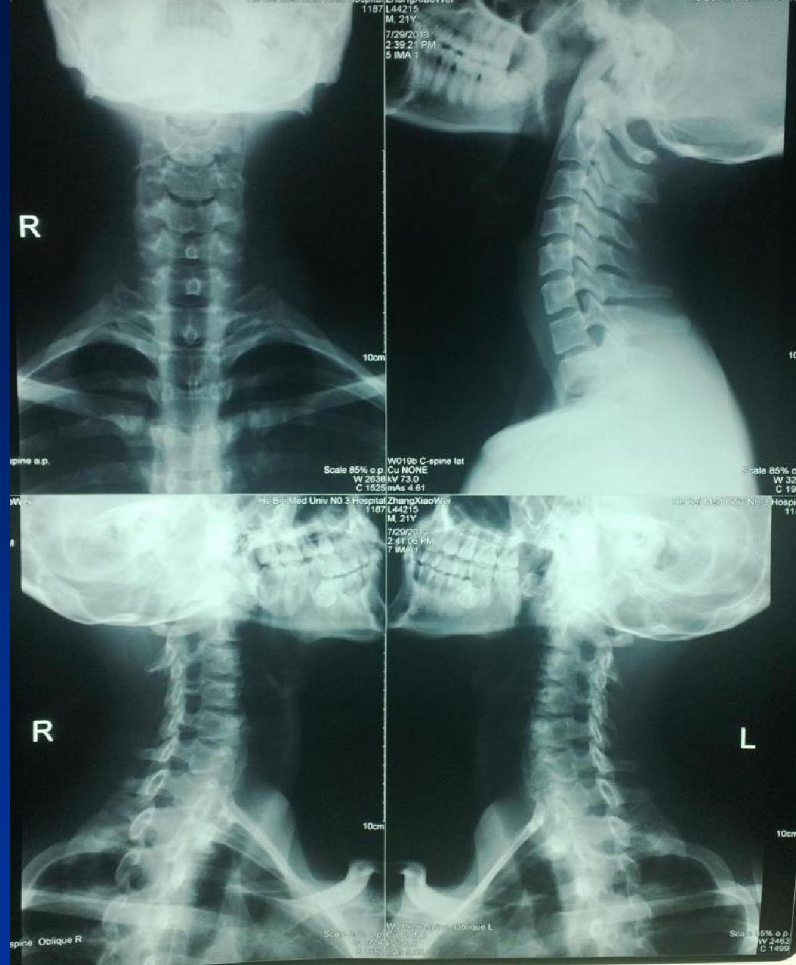
上图为（腰椎正侧位）标记左（右）号，放在腰椎正位左（右）外侧中间的位置。图像排版：竖向排版，胶片尺寸选择14*17。腰椎正位图像放在胶片的左侧，侧位放在右侧，侧位的腹侧朝向腰椎正位图像，呈向心性排列。



上图为（腰椎双斜位）左斜位标记左号，放在脊椎的左外上方。右斜位标记右号，放在脊椎的右外上方。图像排版：竖向排版（向心性排列）胶片尺寸选择14*17。左斜位图像放在胶片的右侧，右斜位放在胶片的左侧，呈向心性排列。



上图为（腹部正位）标记右号，放在腹部正位右外侧中间的位置。图像排版：竖向排版，胶片尺寸选择**14*17**。



- 上图为（颈椎正侧双斜位）前后正位标记右号，放在颈椎右侧中间的位置。左前右后斜位（显示左侧椎间孔）标记左号，放在颈椎左侧中间的位置。
- 右前左后斜位（显示右侧椎间孔）标记右号，放在颈椎右侧中间的位置。



谢谢！

